

Z Rheumatol

<https://doi.org/10.1007/s00393-020-00751-0>

© Springer Medizin Verlag GmbH, ein Teil von
Springer Nature 2020



C. Fiehn¹ · T. Ness² · C. Weseloh³ · C. Specker⁴ · D. Hadjiski¹ · J. Detert⁵ · K. Krüger⁶ ·
Kommission Pharmakotherapie der DGRh

¹ Rheumatologie Baden-Baden GbR, Tätigkeitsschwerpunkt Klinische Immunologie und Belegarztseinheit der ViDia-Kliniken Karlsruhe, Medical Center Baden-Baden, Baden-Baden, Deutschland

² Klinik für Augenheilkunde, Universitätsklinik Freiburg, Freiburg, Deutschland

³ Deutsche Gesellschaft für Rheumatologie, Berlin, Deutschland

⁴ Klinik für Rheumatologie und Klinische Immunologie, Kliniken Essen-Mitte, Essen, Deutschland

⁵ Rheumatologisch-immunologische Arztpraxis, Templin, Deutschland

⁶ Praxiszentrum St. Bonifatius, München, Deutschland

Sicherheitsmanagement der Therapie mit Antimalariamitteln in der Rheumatologie. Interdisziplinäre Empfehlungen auf der Basis einer systematischen Literaturrecherche

Zusatzmaterial online

Die Online-Version dieses Beitrags (<https://doi.org/10.1007/s00393-020-00751-0>) enthält weiterführende Informationen zur systematischen Literaturrecherche. Beitrag und Zusatzmaterial stehen Ihnen auf www.springermedizin.de zur Verfügung. Bitte geben Sie dort den Beitragstitel in die Suche ein, das Zusatzmaterial finden Sie beim Beitrag unter „Ergänzende Inhalte“.



Antimalariamittel (AM) haben in der Behandlung des systemischen Lupus erythematoses (SLE) aufgrund neuer Evidenz eine Renaissance erlebt und werden auch bei weiteren rheumatischen Erkrankungen eingesetzt. Sie zeigen einen protektiven Effekt auf die Schubfrequenz und Organschädigung beim SLE, eine Reduktion von kardiovaskulären Ereignissen und Mortalität sowie eine gute Wirkung u. a. auf kutane Manifestationen des Lupus erythematoses (LE). Deswegen wird Hydroxychloroquin (HCQ) prinzipiell bei allen Patienten mit SLE als Dauertherapie empfohlen [1]. Bei der rheumatoiden Arthritis (RA) ist HCQ als Kombinationspartner von Methotrexat und Sulfasalazin eine Option einer leitliniengerechten Therapiestrategie [2]. Beim primären Sjögren-Syndrom wie auch beim Antiphospholipidsyndrom nennen aktuelle EULAR (European League Against Rheumatism)-Empfehlungen die Gabe von HCQ als mögliche Therapieoption, welche in bestimmten Fällen erwogen werden kann [3, 4]. Ei-

ne Zulassung für die beiden letzteren Indikationen besteht in Deutschland jedoch nicht. AM werden in der Regel gut vertragen, und schwerwiegende unerwünschte Wirkungen der AM sind selten. Wenn sie aber auftreten, dann ist ihre frühzeitige Erkennung wichtig. Im Fokus ist v. a. die gefürchtete AM-induzierte Retinopathie, welche in seltenen Fällen zur Erblindung führen kann. Fortschritte der Augenheilkunde haben hier neue Möglichkeiten für die Früherkennung eröffnet. Aber auch Myo- und Kardiomyopathien sowie seltene andere unerwünschte Wirkungen der AM-Therapie werden beobachtet. Ihre richtige Zuordnung und Diagnose können schwierig sein. Die Bedeutung, welche AM in der Rheumatologie haben, und das neue Wissen zur Früherkennung von Toxizität dieser Medikamente haben neue evidenzbasierte Empfehlungen zum Sicherheitsmanagement der AM notwendig gemacht.

Alle Autoren für die Kommission Pharmakotherapie der Deutschen Gesellschaft für Rheumatologie (DGRh).

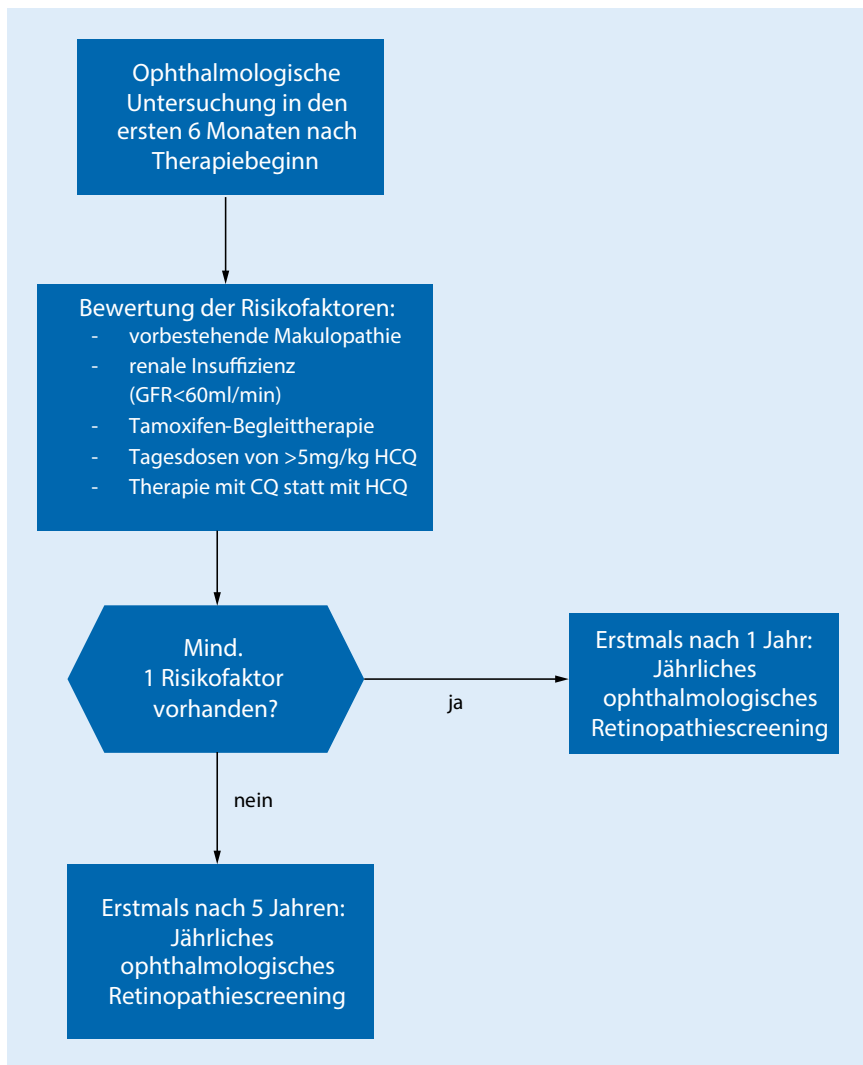


Abb. 1 ▲ Vorgehen zur Festlegung der Frequenz des Retinopathiescreenings. Das Retinopathiescreening umfasst immer eine geeignete subjektive und objektive Methode (in der Regel aGF [automatisiertes Gesichtsfeld] und OCT [optische Kohärenztomographie]). *GFR* glomeruläre Filtrationsrate, *HCQ* Hydroxychloroquin, *CQ* Chloroquin

Methodik

Durch eine systematische Literaturrecherche in den Datenbanken Medline (PubMed) und Cochrane wurden 1160 Arbeiten zur Sicherheit der Therapie mit AM in der Rheumatologie identifiziert. Ergänzend wurde eine Handsuche durchgeführt; 67 besonders relevante Publikationen wurden näher analysiert. Dabei wurden die Kriterien Fallzahl, Relevanz für die Fragestellung und methodische Qualität bewertet. Die näher analysierten Publikationen waren prospektive randomisierte Studien zu therapeutischen Fragestellungen (zum Studium der Sicherheitsauswertungen),

prospektive Beobachtungsstudien, retrospektive Fall-Kontroll-Studien, Datenbankanalysen sowie systematische Reviews. Fallberichte zu seltenen unerwünschten Ereignissen wurden aufgelistet und in bestimmten Fällen, z. B. bei AM-induzierter Nephropathie, ebenfalls im Detail analysiert (s. tabellarische Aufstellung im Supplement). Diese dienen als Grundlage für konsensbasierte Empfehlungen einer fächerübergreifenden Expertengruppe der Deutschen Gesellschaft für Rheumatologie (DGRh) unter Mitarbeit der Deutschen Gesellschaft für Ophthalmologie (DGO). Die Empfehlungsgrade wurden nach der Systematik des Oxford Centre for Evidence-Based

Medicine von 2009 (www.cebm.net) im Konsens der Autoren vergeben. Im Konsensprozess ergab es sich, dass alle Entscheidungen einstimmig entschieden wurden.

Details zur systematischen Literaturrecherche mit PICO-Frage, Suchkriterien und ausführlicher Literaturliste sind im Supplement (www.springerlink.com) aufgeführt.

Ergebnisse

Okuläres Screening auf Retinopathie

HCQ und Chloroquin (CQ) können retinotoxisch sein. Das Risiko ist abhängig von der Dosis und der Dauer der Einnahme und ist deutlich besser untersucht für HCQ als für CQ [5]. Bei einer Dosis unter 5 mg HCQ/kg Körpergewicht (KG)/Tag ist das Risiko der Retinopathie, definiert als Auftreten von charakteristischen Veränderungen im automatisierten Gesichtsfeld (aGF) und/oder der optischen Kohärenztomographie (OCT), <1 % in den ersten 5 Therapiejahren, <2 % in den ersten 10 Therapiejahren und kann bis zu ca. 10–20 % nach 20 Therapiejahren [5–9] betragen. Das Risiko der Verschlechterung innerhalb eines Jahres nach der Diagnosestellung und Absetzen des Medikaments liegt in den ersten 10 Jahren unter 1 %, nach 20 Jahren bei ca. 4 % [5]. Die Retinopathie ist also nicht reversibel und kann sogar nach Absetzen noch weiter fortschreiten, führt aber selten zu Erblindung. Neben der Einnahmedauer existieren zusätzliche Risikofaktoren für eine Retinopathie [5–8]: 1. Dosis von HCQ von >5 mg/kgKG/Tag; 2. Nierenfunktionsstörung mit einer GFR (glomeruläre Filtrationsrate) von <60 ml/min; 3. Tamoxifen-Begleittherapie; 4. signifikanter zentraler Photorezeptorschaden (Makulopathie) schon vor Beginn der Therapie; 5. Gabe von CQ [8, 9].

Ziel des okulären Screenings ist das Erkennen einer Retinopathie, bevor ein funktionell relevanter Schaden eintritt bzw. bevor Fundusveränderungen, wie z. B. die klassische Bulls-Eye-Retinopathie, in der Fundoskopie zu sehen sind. In den ersten 6 Monaten der Therapie mit

Z Rheumatol <https://doi.org/10.1007/s00393-020-00751-0>
© Springer Medizin Verlag GmbH, ein Teil von Springer Nature 2020

C. Fiehn · T. Ness · C. Weseloh · C. Specker · D. Hadjiski · J. Detert · K. Krüger · Kommission Pharmakotherapie der DGRh

Sicherheitsmanagement der Therapie mit Antimalariamitteln in der Rheumatologie. Interdisziplinäre Empfehlungen auf der Basis einer systematischen Literaturrecherche

Zusammenfassung

Hintergrund. Antimalariamittel (AM) haben eine große Bedeutung in der Therapie rheumatischer Erkrankungen.

Ziel dieser Arbeit. Es werden aktualisierte evidenzbasierte Empfehlungen zum Sicherheitsmanagement der rheumatologischen Therapie mit AM aufgezeigt.

Methodik. Durch eine systematische Literaturrecherche in den Datenbanken Medline (PubMed) und Cochrane wurden 1160 Arbeiten zur Sicherheit der Therapie mit AM in der Rheumatologie identifiziert. Ergänzend wurde eine Handsuche durchgeführt. Es wurden 67 von den Autoren als besonders relevant eingeschätzte Publikationen genauer analysiert. Diese dienen als Grundlage für konsensbasierte Empfehlungen.

Ergebnisse. Eine Therapie mit AM in der Rheumatologie sollte mit Hydroxychloroquin (HCQ) erfolgen und die Dosis von 5 mg/kg Körpergewicht/Tag nicht überschreiten. In den ersten 6 Monaten der Therapie mit AM ist eine augenärztliche Basisuntersuchung empfohlen. Vorbestehende Makulopathie,

Niereninsuffizienz (GFR [glomeruläre Filtrationsrate] <60 ml/min), Tamoxifen-Begleittherapie, Tagesdosen von >5 mg/kg HCQ oder Therapie mit Chloroquin (CQ) gehen mit einem erhöhten Risiko für eine AM-induzierte Retinopathie einher. Diese Patienten sollten daher von Beginn an jährlich augenärztliche Kontrollen erhalten, während dies bei Patienten ohne Risikofaktoren erst ab 5 Jahren Einnahmedauer empfohlen wird. Die ophthalmologische Untersuchung sollte mindestens je eine geeignete subjektive und objektive Methode nutzen, in der Regel sind dies das automatisierte Gesichtsfeld (aGF) und die optische Kohärenztomographie (OCT). Anzeichen einer möglichen AM-Retinopathie sind im aGF eine parafoveale Empfindlichkeitsabnahme und im OCT eine umschriebene Verdünnung der Photorezeptorschicht parafoveal und/oder fokale Unterbrechungen der Außensegmentstrukturlinie. Die Bestimmung der Kreatinkinase (CK) und Laktatdehydrogenase (LDH) im Blut ist als Screeninguntersuchung auf

eine evtl. Myopathie oder Kardiomyopathie geeignet und sollte ca. 3-monatlich erfolgen. Der Einsatz von kardialen Biomarkern im Serum wie „brain natriuretic peptide“ (BNP) oder Troponin, EKG (Elektrokardiogramm) oder kardiale Bildgebung sollte je nach Situation erwogen werden. Die Einnahme von HCQ ist in Schwangerschaft und Stillzeit nach gegenwärtigem Wissen sicher und bei Patientinnen mit systemischem Lupus erythematosus protektiv für Mutter und Kind. **Fazit.** Die aktualisierten Empfehlungen der Therapie mit AM in der Rheumatologie beinhalten v. a. strengere Dosisvorgaben, eine Risikostratifizierung im Monitoring sowie definierte augenärztliche Untersuchungsmethoden zur Erkennung einer evtl. Retinopathie.

Schlüsselwörter

Hydroxychloroquin · Chloroquin · Lupus erythematosus · Retinopathie · Ophthalmologische Untersuchung

Safety management of the treatment with antimalarial drugs in rheumatology. Interdisciplinary recommendations based on a systematic literature search

Abstract

Background. Antimalarial medication (AM) plays an important role in the treatment of rheumatic diseases.

Objective. Updated evidence-based recommendations on the safety management of rheumatological treatment with AM are presented.

Methods. A systematic literature search in the databases Medline (PubMed) and Cochrane identified 1160 studies on the safety of treatment with AM in rheumatology. In addition, a manual search was carried out and 67 publications considered to be particularly relevant by the authors were analyzed in more detail. These publications served as a basis for consensus-based recommendations.

Results. Treatment with AM in rheumatology should be carried out with hydroxychloroquine (HCQ) with a dosage not exceeding 5 mg/kg body weight/day. Patients should undergo a basic ophthalmological examination within the first 6 months of AM treatment. Pre-existing maculopathy, renal insufficiency

(glomerular filtration rate, GFR <60 ml/min), tamoxifen comedication, a daily dose of >5 mg/kg HCQ or treatment with chloroquine (CQ) show an increased risk for AM-induced retinopathy. These patients should undergo an annual ophthalmological check from the beginning of the treatment, whereas patients with no risk factors are recommended to start this only after 5 years of taking the medication. The ophthalmological examination should comprise at least both an appropriate subjective and an objective method and these are usually an automated visual field test and optical coherence tomography (OCT). A visual field test revealing a parafoveal sensitivity loss and an OCT showing a parafoveal circumscribed loss of the photoreceptor layer or focal interruptions of the structural line of the outer segment are signs of a possible AM retinopathy. Determination of creatine kinase (CK) and lactate dehydrogenase (LDH) in blood is appropriate to screen for cardiomyopathy and myopathy and should be checked before

starting the treatment and then ca. every 3 months. The use of cardiac biomarkers, such as brain natriuretic peptide (BNP) or troponin in serum, electrocardiograph (ECG) or cardiac imaging should be considered depending on the situation. An intake of HCQ is safe during pregnancy and breastfeeding according to the current state of knowledge and is protective for mother and child in patients with systemic lupus erythematosus.

Conclusion. The updated recommendations on AM treatment in rheumatology in particular include a more rigorous measuring of doses, risk stratification in monitoring and defined ophthalmological examination methods to detect a possible retinopathy.

Keywords

Hydroxychloroquine · Chloroquine · Lupus erythematosus · Retinopathy · Ophthalmological examination

Tab. 1 Interdisziplinäre Empfehlungen zum Sicherheitsmanagement der Therapie mit Antimalariamitteln (AM) in der Rheumatologie

Nr	Empfehlungen	Empfehlungsgrad
1	Eine Therapie mit AM in der Rheumatologie sollte mit Hydroxychloroquin (HCQ) erfolgen und die Dosis von 5 mg/kg/Tag nicht überschreiten	B
2	In den ersten 6 Monaten der Therapie mit AM sollte eine augenärztliche Basisuntersuchung erfolgen	B
3	Eine vorbestehenden Makulopathie, renale Insuffizienz (GFR <60 ml/min), Tamoxifen-Begleittherapie, Tagesdosen von >5 mg/kg HCQ oder eine Therapie mit CQ statt mit HCQ stellen ein erhöhtes Risiko für eine AM-induzierte Retinopathie dar	B
4	Patienten mit erhöhtem Retinopathierisiko (siehe 3.) sollten von Beginn an jährlich augenärztliche Kontrollen erhalten, während dies bei Patienten ohne Risikofaktoren erst ab 5 Jahren Einnahmedauer empfohlen wird	B
5	Die Untersuchung (Basisuntersuchung und Kontrollen) sollte mindestens je eine geeignete subjektive und objektive Methode nutzen, in der Regel sind dies das automatisierte Gesichtsfeld (aGF) und die optische Kohärenztomographie (OCT). Als objektive Methoden sind auch die multifokale Elektretinographie (mf-ERG) oder die Fundusautofluoreszenz (FAF) geeignet	B
6	Bei dem Retinopathiescreening sollte auf parafoveale Empfindlichkeitsabnahme im aGF und eine umschriebene Verdünnung der Photorezeptorschicht parafoveal oder fokale Unterbrechungen der Außensegmentstrukturlinie im OCT geachtet werden, da dies Zeichen für eine AM-Retinopathie sind	B
7	Bei Niereninsuffizienz sollte bei einer GFR von weniger als 30 ml/min eine Dosisanpassung auf maximal 3 mg/kgKG erfolgen	D
8	Vor Therapie und dann ca. alle 3 bis 6 Monate sollten CK und LDH im Blut bestimmt werden. Dies sind geeignete Screeninguntersuchungen zur Frage einer Myopathie oder Kardiomyopathie. Gegebenenfalls sind zusätzlich Aldolase i. S. und EMG bzw. kardiale Biomarker wie Troponin oder BNP, EKG und kardiale Bildgebung sinnvoll	B
9	HCQ ist in der Schwangerschaft und Stillzeit nach gegenwärtigem Wissen sicher und sollte bei entsprechender Indikation fortgeführt werden	B

BNP „brain natriuretic peptide“, CK Kreatinkinase, CQ Chloroquin, EKG Elektrokardiogramm, EMG Elektromyogramm, GFR glomeruläre Filtrationsrate, i. S. im Serum, KG Körpergewicht, LDH Laktatdehydrogenase

AM ist eine augenärztliche Basisuntersuchung empfohlen, um evtl. vorbestehende Netzhautveränderungen zu erkennen. Patienten mit oben genannten Risikofaktoren sollten dann von Beginn an weiter jährliche augenärztliche Kontrollen erhalten, während dies bei Patienten ohne Risikofaktoren erst ab 5 Jahren Einnahmedauer empfohlen wird, da vorher eine HCQ-Retinopathie aufgrund der hierfür unzureichenden kumulativen Dosis sehr unwahrscheinlich ist (Abb. 1). Wenn sich die Situation in den ersten 5 Jahren ändert, also z. B. eine Tamoxifen-Therapie aufgenommen wird oder eine signifikante Niereninsuffizienz im Verlauf entsteht, sollten ab dann jährliche Kontrollen erfolgen.

Die augenärztlichen Untersuchungen (Basis- und Kontrolluntersuchungen) sollten neben einer Fundusuntersuchung mit Fotodokumentation mindestens je eine geeignete subjektive und objektive Methode nutzen. Geeignete Methoden sind das aGF (10 Grad Durchmesser, 2 Grad Prüfabstand=10–2; bei asiatischen Patienten 24–2 oder 30–2) als subjektive Methode [12, 13] sowie die OCT [13–18], die multifokale Elektretinographie (mf-ERG) [13, 19–21] oder die Fundusautofluoreszenz (FAF) [22] als objektive Methoden. Nach Meinung der Autoren wird das OCT die objektive Methode sein, welche am besten verfügbar ist und in der Praxis am häufigsten eingesetzt werden kann.

Ungeeignete Methoden für das Screening der Retinopathie sind alleinige Fundusuntersuchung mit und ohne Fotografie, Fluoreszenzangiographie, Full-field-ERG, Farbsehtests oder Elektrokulographie (EOG), da sie keine frühen, sondern allenfalls fortgeschrittene Veränderungen detektieren [13].

Befunde, welche als charakteristisch für eine AM-Retinopathie identifiziert wurden, sind in Tab. 1 aufgelistet. Bei nur geringem oder fraglichem Verdacht kann wegen der langsamen Progression eine Weitertherapie unter Kontrolle nach 6 bis 12 Monaten erfolgen. Pathologische Befunde im aGF oder dem mf-ERG sollten zunächst nach 4 bis 6 Wochen kontrolliert und bestätigt werden. Ansonsten sind aber häufigere Kontrollen als alle 6 Monate nicht sinnvoll. Die Entscheidung zu einem Absetzen der Therapie mit AM sollte daher nur gemeinsam durch

Augenarzt und Rheumatologen erfolgen, ggf. kann dann auch eine Kontrolle des Befundes in einem spezialisierten ophthalmologischen Zentrum erwogen werden.

Die oben genannten Empfehlungen für die Frequenz und Durchführung des okulären Screenings entsprechen denen der US-amerikanischen und britischen ophthalmologischen Gesellschaften [23, 24].

Auswahl und Dosierung des Antimalariamittels

Es wird empfohlen, dass eine Therapie mit AM in der Rheumatologie mit HCQ maximal mit 5 mg/kgKG (tatsächliches Gewicht) durchgeführt wird, da – wie oben beschrieben – in dem Dosisbereich darüber das Risiko für eine Retinopathie deutlich ansteigt [5, 8]. Das Idealgewicht kommt nicht zur Anwendung. CQ soll nur noch in Ausnahmefällen gegeben werden, da es deutliche Hinweise für eine gegenüber HCQ höhere Rate von Retinopathien [10, 11] wie auch für kardiale und muskuläre Nebenwirkungen gibt [25, 26]. Es war vermutet worden, dass CQ deswe-

Tab. 2 Empfohlene ophthalmologische Untersuchungsmethoden zum Retinopathiescreening unter AM(Antimalariamittel)-Therapie und Befunde, welche den Verdacht auf eine AM-Retinopathie zulassen. Es sollten immer mindestens eine subjektive und objektive Untersuchungsmethode erfolgen

Methoden	Befunde mit Verdacht auf AM-Retinopathie
<i>Subjektive Methode</i>	
aGF ^a	Parafoveale Empfindlichkeitsabnahme ^b
<i>Objektive Methoden</i>	
OCT	Umschriebene Verdünnung der Photorezeptorschicht parafoveal Fokale Unterbrechungen der Außensegmentstrukturlinie
FAF	Lokale parafoveale erhöhte Autofluoreszenz (frühe Veränderung) Verminderte Autofluoreszenz (späte Veränderung)
mf-ERG	Parafoveale Abnahme der Rezeptorantwort

aGF automatisiertes Gesichtsfeld, OCT optische Kohärenztomographie, mf-ERG multifokale Elektretinographie, FAF Fundusautofluoreszenz

^aMit 10 Grad Durchmesser, 2 Grad Prüfabstand = 10–2 (außer bei asiatischen Patienten)

^baGF hat als subjektiver Test eine gewisse Variabilität, bei erstmaliger Messung eines Defektes sollte daher der Test wiederholt werden

gen toxischer sein könnte, da es relativ zu hoch dosiert wird, und aus diesem Grund wurde ein Grenzwert zur sicheren Dosierung von CQ von $\leq 2,3$ mg/kg pro Tag formuliert [23]. Dieser stammt jedoch nur aus der Extrapolation von pharmakodynamischen Daten im Vergleich mit toxischen Dosen von Hydroxychloroquin. Ob diese Dosis dann noch therapeutisch wirksam wäre, ist auch ungeklärt. Wegen der deutlich besseren Datenlage für HCQ, insbesondere vom Sicherheitsaspekt, sprechen die Autoren daher keine Empfehlung mehr für die Verwendung von CQ in der Rheumatologie aus. Inzwischen wird in Deutschland CQ auch nicht mehr vertrieben, sodass eine Verordnung nur noch über Auslandsapotheken möglich wäre.

Dosisanpassung bei Niereninsuffizienz

AM werden zu ca. 40–50 % renal ausgeschieden, und eine renale Insuffizienz mit einer geschätzten GFR von <60 ml/min ist ein Risikofaktor für Retinopathie [5, 8]. Pharmakologische Messungen haben allerdings widersprüchliche Ergebnisse zu dem Einfluss der Nierenfunktion auf die Blutspiegel von HCQ gezeigt [27, 28]. Eine retrospektive Kohortenstudie aus einer US-Nierendatenbank (USRDS-Renal Data System) identifizierte 2048 Patienten mit terminaler Niereninsuffizienz (TNI), welche HCQ erhielten [29]. Die

mittlere Dosis von HCQ lag bei 321 mg (zwischen 58 und 2000 mg). Bei TNI wurde also keine erkennbare Dosisanpassung vorgenommen. Daten, dass HCQ bei fortgeschrittener Niereninsuffizienz abgesetzt werden muss, existieren nicht. Unter Abwägung der Tatsache, dass der Einsatz von HCQ gerade bei Patienten mit SLE und Nierenbeteiligung von besonderer Wichtigkeit ist, empfiehlt die Konsensgruppe daher, dass eine Dosisanpassung von HCQ erst bei einer GFR von <30 ml/min mit einer Dosis von maximal 3 mg/kgKG vorgenommen werden sollte. Bei einem 63 kg schweren Patienten wäre dies also eine Dosierung von 200 mg HCQ/Tag. Diese Dosis kann dann auch bei Hämodialyse weitergegeben werden. Sollte die angestrebte Dosis HCQ 200 mg/Tag unterschreiten, sollte die Medikation intermittierend gegeben werden (z. B. 3-mal wöchentlich), sodass die mittlere Tagesdosis der Zieldosis entspricht.

Nephrotoxizität

Eine sehr seltene Komplikation der AM-Therapie ist die Nephrotoxizität, über die es nur Einzelfallberichte gibt (Supplement). Die Patienten bekommen meist nach mehreren Jahren Einnahmedauer eine progrediente Nierenfunktionsstörung. Nierenbiopsisch zeigen sich Phospholipideinlagerungen in den Glomeruli. Die Veränderungen sind nur

schwer von denen eines Morbus Fabry zu unterscheiden, weswegen eine Nierenschädigung durch AM und ein Morbus Fabry leicht verwechselt werden können. Nach Absetzen der Therapie kann sich die Nierenfunktion bei AM-Nephropathie wieder verbessern.

Myopathien

Myopathien wurden in einigen Einzelfallberichten und 2 prospektiven Kohortenstudien [30, 31] beschrieben. Während die eine Studie bei 350 über 8 Jahre beobachteten Patienten nur einen Fall berichtete (mit CQ-Therapie) [30], trat diese Komplikation in der anderen Studie bei 22 von 119 Patienten auf [31]; 93 % dieser Patienten hatten CQ und nur wenige HCQ erhalten. Im Mittel wurde die Diagnose 40 Monate (Spanne: 6 bis 192 Monate) nach Beginn der Therapie gestellt. Alle 22 Patienten hatten persistierende Muskelenzym erhöhungen im Blut, dies waren bei 19 von 22 (86 %) eine erhöhte Laktatdehydrogenase (LDH), bei 7 von 22 (32 %) eine erhöhte Kreatinkinase (CK) sowie bei 3 von 22 (14 %) eine erhöhte Aldolase. Acht Patienten wiesen eine Muskelschwäche auf, nur bei diesen zeigte dann auch das Elektromyogramm (EMG) ein myopathisches Muster; 15 der 22 Fälle wurden histologisch gesichert. Die Lichtmikroskopie war nur bei 3 der 15 Patienten pathologisch, elektronenmikroskopisch ließen sich jedoch bei allen sehr charakteristische Vakuolen („myeloid and curvilinear bodies“) in der Muskulatur nachweisen. Alle symptomatischen Patienten besserten sich in dieser Studie nach Absetzen der Therapie. Einzelfallberichte mit fortgeschrittenen Myopathien durch AM und tödlichem Ausgang finden sich aber auch in der Literatur (Fallberichte, s. Supplement).

Die Häufigkeit von klinisch manifesten Myopathien unter einer adäquaten Dosis von HCQ ist daher nicht bekannt, wahrscheinlich ist diese Komplikation aber extrem selten.

Als Screeninguntersuchung für eine Myopathie (wie auch für Kardiomyopathien, s. unten) empfehlen die Autoren dieser Empfehlung die Bestimmung der CK und LDH vor Therapie und dann ca. alle 3 bis 6 Monate. Gegebenenfalls kann

Tab. 3 Leitsymptome, Befunde und empfohlenes diagnostisches Vorgehen zur Diagnose von AM (Antimalariamittel)-induzierten Myo- und Kardiomyopathien

Typisches Leitsymptom	Laborbefunde	Technische Untersuchungen	Diagnosesicherung	Reversibilität
<i>Myopathie^a</i>				
Muskelschwäche (nur ca. bei 50 %)	LDH- (86 %), CK- (36 %) und Aldolase- (14 %) Erhöhung	EMG (bei Muskelschwäche immer myopathisches Muster)	Muskelbiopsie mit Elektronenmikroskopie	Bei rechtzeitiger Diagnose wohl 100 %
<i>Kardiomyopathie^b</i>				
Herzinsuffizienz	Troponin I- (100 %), CK- und BNP- (jeweils 88 %) Erhöhung	Kardiale MRT mit spez. Befund einer ventrikulären Hypertrophie, Blockbilder im EKG (75 %)	Herzmuskelbiopsie oder kardiale MRT	Reversibel bei 7 von 8

BNP „brain natriuretic peptide“, *CK* Kreatinkinase, *EKG* Elektrokardiogramm, *LDH* Laktatdehydrogenase, *MRT* Magnetresonanztomographie
^aNach Miro et al. 1996 [30]
^bNach Tselios et al. 2019 [26]

auch noch die Aldolase i. S. (im Serum) ergänzt werden. Bei dem Auftreten von Muskelschwäche sollte ein EMG veranlasst werden. Der Goldstandard der Diagnose ist die Muskelbiopsie mit elektromikroskopischer Untersuchung des Biopsats. Das empfohlene diagnostische Vorgehen ist in **Tab. 3** aufgeführt.

Neurologische und psychiatrische Toxizität

In einem systematischen Review wurden 7 Fälle von Psychosen beschrieben [32], wobei diese überwiegend in Kombination mit Prednisolon und fast alle (7 von 8) unter CQ auftraten. Ihre Manifestation war unabhängig von der Einnahmedauer (Spanne von 5 Tagen bis 8 Jahre nach Beginn der AM-Therapie), alle waren reversibel. Auch Polyneuropathien wurden in insgesamt 7 Fällen beschrieben, auch diese alle unter CQ, unabhängig von der Einnahmedauer und reversibel nach Absetzen (Fallberichte, s. Supplement).

Laut Fachinformation vermindert HCQ die Krampfschwelle und kann die Wirkung einer antikonvulsiven Therapie abschwächen. Publikationen dazu lassen sich nicht finden. Des Weiteren soll HCQ durch die Abschwächung der Wirkung von Neostigmin oder Pyridostigmin bei Therapie der Myasthenia gravis interagieren. Die Behandlung mit AM bei zerebralem Krampfleiden oder Myasthenie sollte daher in Abstimmung mit den behandelnden Neurologen erfolgen.

Einschränkungen des Hörvermögens

Beeinträchtigung des Hörvermögens wurde in einer Pharmakovigilanz-Datenbankanalyse bei 61 Patienten mit AM beschrieben, davon 33 mit HCQ-Therapie [33]: 8 % wiesen eine Hörreduktion auf, 23 % einen Hörverlust und 24 % einen Tinnitus. Nur bei 5 % der Patienten wurde jedoch der Zusammenhang zur AM-Medikation als wahrscheinlich angesehen. Diese mutmaßliche Toxizität trat unabhängig von der Einnahmedauer ein und war bei 59 der 61 Patienten nach Absetzen der Medikation reversibel.

Kardiomyopathien und andere kardiale unerwünschte Wirkungen

Eine Kardiotoxizität von AM ist selten, potenziell aber gefährlich. Dabei stehen mögliche Reizleitungsstörungen oder Kardiomyopathien im Vordergrund, welche wie bei der Myopathie durch die Einlagerung von Phospholipiden in das Muskelgewebe entstehen. Dies resultiert in einer Hypertrophie des Myokards mit Reizleitungsstörungen und u. U. Zeichen der Herzinsuffizienz.

In einer aktuellen Metaanalyse von 127 Fällen waren Reizleitungsstörungen, insbesondere AV- und Komplettblockbilder, bei 85 % aller Patienten mit kardialen unerwünschten Wirkungen die am häufigsten festgestellte kardiale Toxizität [25]. Diese trat nach im Mittel 7 Jahren,

aber mit einer weiten Variabilität (3 Tage bis 35 Jahre) auf; 60 % der Patienten hatten CQ und 40 % HCQ erhalten. Herzinsuffizienz war nur bei 27 % das führende klinische Symptom. Nach Absetzen besserte sich die Symptomatik bei 45 %, 13 % zeigten eine irreversible Schädigung des Herzens, und 13 % verstarben daran.

Ob die Reizleitungsstörung des Herzens auch ohne Kardiomyopathie bei einer nach den Empfehlungen dosierten HCQ-Therapie messbar gehäuft auftritt, ist nicht sicher. In einer Querschnittuntersuchung wurden 85 Patienten mit im Mittel 40 Monaten HCQ-Therapie ohne klinische Zeichen einer Kardiomyopathie mittels Elektrokardiogramm (EKG) untersucht [34]. Es fanden sich 3 Fälle (3,6 %) mit Schenkelblockbildern, eine Rate die sich nicht von der erwarteten Rate in der Normalbevölkerung unterschied. Dies steht im Kontrast zu einer älteren Untersuchung, bei der die Rate von kardialen Reizleitungsstörungen bei 17,5 % lag, wobei die Patienten aber überwiegend CQ erhalten hatten [35].

Laut Fachinformation kann Hydroxychloroquin das QT-Intervall verlängern und sollte daher nicht gleichzeitig mit anderen Arzneistoffen, welche Herzrhythmusstörungen auslösen, gegeben werden, z. B. Amiodaron und Moxifloxacin.

Die Manifestation einer AM-induzierten Kardiomyopathie wurde kürzlich sehr detailliert durch Analyse aller 8 Fälle eines großen Lupuszentrums dargestellt [26]: 6 der 8 Patienten hatten HCQ und nur 2 CQ erhalten, die Dauer der AM-Therapie lag im Mittel bei 22 Jahren (Spanne: 9–45). Alle 8 Patienten hatten erhöhte Troponin I-Werte, jeweils 7 erhöhte CK- bzw. BNP („brain natriuretic peptide“)-Werte, und nur 6 der 8 Patienten hatten auffällige EKG-Befunde, dann mit Blockbildern. Alle Patienten zeigten jedoch echokardiographisch eine ventrikuläre Hypertrophie. Bei 3 der 8 Patienten wurde die Diagnose durch eine Herzmuskelbiopsie mit Elektronenmikroskopie gesichert. Es fanden sich Einlagerung von Myeloidkörperchen, also die gleichen Befunde, wie man sie in der Skelettmuskulatur bei der AM-Myopathie im Biopsat findet. Bei den 5 nicht histologisch gesicherten

Patienten zeigte die kardiale Magnetresonanztomographie (MRT) typische Befunde einer ventrikulären Hypertrophie mit oder ohne Vorhofvergrößerung sowie Spätanreicherung mit Gadolinium mit einem nichtvaskulären Bild. Diese Befunde sollen typisch sein für AM-Kardiomyopathien.

Aufgrund der oben beschriebenen Daten empfehlen die Autoren als Screeninguntersuchung für Kardiomyopathien (wie auch der Myopathie, s. oben) die Bestimmung der CK (und der LDH) im Serum vor Therapie und dann ca. alle 3 Monate. Gegebenenfalls sind zusätzlich kardiale Biomarker, wie z. B. die Bestimmung von Troponin I oder BNP im Serum, sinnvoll. Bei Verdacht auf Kardiomyopathie bzw. Rhythmusstörungen sollten außerdem ein Elektrokardiogramm sowie eine kardiale Bildgebung, optimalerweise eine kardiale MRT, durchgeführt werden. Der Goldstandard der Diagnose ist die Herzmuskelbiopsie mit elektromikroskopischer Untersuchung des Biopsats (diagnostisches Vorgehen s. [Tab. 3](#)).

Hyperpigmentierung und andere Hautreaktionen

In einer Querschnittuntersuchung, in der 41 Patienten, welche HCQ erhielten, intensiv dermatologisch untersucht wurden, fanden sich bei 12 Hyperpigmentierungen der Haut, am häufigsten an den unteren Extremitäten, aber auch im Gesicht und am Gaumen [36]. Die mittlere Einnahmedauer von HCQ lag bei 32 Monaten. Die Einnahme von oralen Antikoagulanzen und Thrombozytenaggregationshemmern waren Prädiktoren für das Auftreten dieser Komplikation, und bei einem Teil der Patienten gingen Ekchymosen durch Mikrotraumen voraus. Dyspigmentierungen wie auch allergische Hautausschläge bis zur exfoliativen Dermatitis wurden auch in verschiedenen retrospektiven Studien zur AM-Therapie gefunden (s. Supplement). Ob die Hyperpigmentierungen nach Absetzen reversibel sind, ist nicht bekannt.

Sicherheit von Antimalariamitteln in der Schwangerschaft und Stillzeit

Kongenitale Malformationen werden unter einer Therapie mit Hydroxychloroquin nicht häufiger als in der Normalbevölkerung gefunden. Mehrere Kohortenstudien mit Nachbeobachtung von Müttern und Kindern, bei denen die Mütter während einer Schwangerschaft und in der Stillzeit in der empfohlenen Dosis AM erhielten, haben gezeigt, dass weder okuläre oder aurikuläre Schäden noch Malformationen der Augen oder Ohren bei den Feten oder Säuglingen auftreten [37–39]. HCQ kann deswegen in der Schwangerschaft und Stillzeit weitergegeben werden. Da der Nutzen der Fortführung von HCQ in der Schwangerschaft beim SLE immer wieder sehr gut belegt wurde, empfehlen die Autoren dies beim SLE ausdrücklich.

Sonstige Vorsichtsmaßnahmen

Laut Fachinformation ist Glukose-6-Phosphat-Dehydrogenase-Mangel eine Kontraindikation der Therapie mit AM. Außerdem könne Hydroxychloroquin die Wirkung von blutzuckersenkenden Therapien verstärken mit dem Resultat von schweren Hypoglykämien. Gegebenenfalls ist daher eine Dosisreduktion von Insulin oder anderen Antidiabetika erforderlich. Eine Wirkverstärkung von Ciclosporin A wird in der Fachinformation angegeben. Die praktische Bedeutung und das Ausmaß der Interaktion sind jedoch nicht bekannt. Die Fachinformation führt außerdem noch eine Reihe von weiteren Wechselwirkungen mit überwiegend heute kaum noch gegebenen Medikamentengruppen auf. Im Zweifel sollte die Fachinformation daher konsultiert und beachtet werden.

Hydroxychloroquin ist kein immun-suppressives Medikament, deswegen bestehen keine Kontraindikationen oder besonderen Warnhinweise für Lebendimpfstoffe [40]. Totimpfstoffe sind uneingeschränkt wirksam.

Diskussion

Ziel dieser Arbeit ist es, praktikable Empfehlungen zum Management einer AM-Therapie zu geben, welche die bestmögliche Sicherheit der Therapie garantieren, ohne den Nutzen des Einsatzes von AM zu beeinträchtigen. Die seltenen Fälle z. B. von Kardiomyopathien durch AM müssen im Kontext einer deutlichen Reduktion der Frequenz von schweren kardiovaskulären Ereignissen durch AM in der gleichen Patientengruppe gesehen werden. Trotzdem sind Wachsamkeit und ein zielgerichtetes Vorgehen wichtig, um die Rate von Komplikationen zu reduzieren und Früherkennung zu ermöglichen.

Für die Empfehlungen haben wir eine systematische Literaturrecherche und einen interdisziplinären Konsensprozess genutzt, welcher neben Rheumatologen auch Ophthalmologen und Methodiker mit einbezogen hat.

Zunächst fällt auf, dass der Literatur kaum absolute Kontraindikationen für den Neubeginn einer AM-Therapie zu entnehmen sind, HCQ kann z. B. selbst bei fortgeschrittener Niereninsuffizienz in reduzierter Dosis weitergegeben werden. Von einem bekannten Glukose-6-Phosphatasemangel abgesehen, gibt es keine unveränderlichen Patientencharakteristika, welche bei entsprechender Indikation eine Therapie verbieten würden, wenn auch bei bestimmten Komorbiditäten besondere Vorsicht notwendig ist. Des Weiteren ließen sich klare Strategien entwickeln, mit denen das Risiko einer AM-Retinopathie reduziert werden kann. Diese sind einmal die Wahl von HCQ als einziges empfohlenes AM, da CQ praktisch durchweg deutlich höhere Raten an Toxizitäten im Vergleich zu HCQ gezeigt hatte. Darüber hinaus ist dies die Beschränkung der Dosis von HCQ auf maximal 5 mg/kgKG pro Tag, wodurch die Häufigkeit von Retinopathien gegenüber höheren Dosen ebenfalls klar reduziert wird. Diese Empfehlung hat v. a. für die Patienten zwischen 65 und 80 kgKG Bedeutung, da diese zuvor 400 mg HCQ/Tag bekommen würden, nun aber (Dosis abgerundet) 200 mg und 400 mg im Wechsel.

Neu sind auch die Empfehlungen der Risikostratifizierung für die Ent-

scheidung, ob von Beginn an oder erst ab 5 Jahren Einnahmedauer jährliche augenärztliche Kontrollen durchgeführt werden sollen. Diese Empfehlungen stimmen mit den kürzlich publizierten britischen und US-amerikanischen [23, 24] ophthalmologischen Empfehlungen überein. Der Grund für die Risikostratifizierung ist, dass bei Patienten ohne Risikofaktoren in den ersten 5 Jahren der Therapie Retinopathien extrem selten sind [5, 8]. Nach diesen 5 Jahren müssen die augenärztlichen Untersuchungen nach den neuen Empfehlungen aber dann technisch deutlich aufwendiger vorgenommen werden, als es früher der Fall war.

Ziel der augenärztlichen Untersuchungen ist es, die AM-Retinopathie zu erkennen, bevor es zu funktionell relevanten Auswirkungen kommt. Dafür sollen jeweils eine subjektive und eine objektive Untersuchungsmethode zum Einsatz kommen. Die subjektive Methode wird standardmäßig das automatisierte Gesichtsfeld (aGF) sein. Für die objektive Methode sind mehrere Methoden möglich, die optische Kohärenztomographie (OCT) ist dabei aber am praktikabelsten in der augenärztlichen Praxis einzusetzen und am breitesten verfügbar. Noch ist die OCT aber keine obligatorische Leistung der gesetzlichen Krankenversicherung in dieser Indikation. Methoden, welche nicht in der Lage sind frühe Veränderungen zu detektieren, sollten nicht durchgeführt werden. Aus dieser neuen Empfehlung resultiert auch, dass nur noch augenärztliche Einrichtungen, welche die entsprechende technische Ausstattung und Expertise haben, diese Vorsorgeuntersuchungen durchführen sollten.

Für alle empfohlenen Methoden des Retinopathiescreenings haben wir in **Tab. 2** Befunde, welche den Verdacht auf eine AM-Retinopathie zulassen, aufgelistet. Dies soll die Entscheidung für einen evtl. Abbruch der Therapie erleichtern und vereinheitlichen. So wichtig die Therapiesicherheit ist, so soll aber auch ein unbegründetes Absetzen der Therapie mit AM vermieden werden. Die Entscheidung zu einem Absetzen der Therapie mit AM sollte daher nur gemeinsam durch Augenarzt und Rheuma-

tologen erfolgen. Gegebenenfalls sollte auch eine Kontrolle des augenärztlichen Befundes in einem spezialisierten Zentrum erwogen werden.

Eine AM-induzierte Retinopathie ist zwar selten, aber dennoch eine besonders gefürchtete Komplikation einer AM-Therapie. Das Screening auf andere Organtoxizitäten, insbesondere die Kardiomyopathien und Myopathien, wird auch wegen der außergewöhnlichen Seltenheit dieser Komplikationen deutlich einfacher gehandhabt. Im Gegensatz zur Retinopathie sind diese Manifestationen auch, wenn auch im fortgeschrittenen Stadium durchaus gefährlich, nach Absetzen der AM-Therapie überwiegend reversibel (**Tab. 3**). Wir empfehlen die ca. 3- bis 6-monatliche Kontrolle von CK und LDH im Serum als basales Screening für Myopathien durch AM. Der Einsatz von kardialen Biomarkern im Serum wie BNP oder Troponin sowie EKG oder kardiale Bildgebung sollte je nach Situation erwogen werden. Bei Verdacht auf AM-induzierte Myopathie war in den kleinen Fallzahlen im Fall von Muskelschwäche das EMG jeweils pathologisch und steht daher vor der bioptischen Sicherung. Die Herzmuskel- oder Muskelbiopsie wird als Goldstandard der Diagnostik nur in sehr wenigen Fällen notwendig sein. Insbesondere ist es wichtig, dass die Wachsamkeit des Arztes für potenzielle Leitsymptome und Befunde von Organtoxizitäten der AM-Therapie geschärft wird. Das Leitbefund-orientierte Vorgehen bei den Kardiomyo- und Myopathien ist in **Tab. 3** aufgeführt.

Zusammenfassend ist die AM-Therapie, heute mehr denn je, eine wichtige Säule der rheumatologischen Therapie v. a. beim SLE. Die Therapie ist insgesamt sicher und eine Toxizität sehr selten. Die neuen Empfehlungen sollen helfen, das Risiko für unerwünschte Wirkungen weiter zu senken und Retinopathien wie auch andere unerwünschte Wirkungen möglichst früh zu erkennen.

Korrespondenzadresse

Prof. Dr. med. C. Fiehn

Rheumatologie Baden-Baden GbR,
Tätigkeitsschwerpunkt Klinische Immunologie
und Belegarztseinheit der ViDia-Kliniken
Karlsruhe, Medical Center Baden-Baden
Beethovenstr. 2, 76530 Baden-Baden,
Deutschland
c.fiehn@rheuma-badenbaden.de

Einhaltung ethischer Richtlinien

Interessenkonflikt. C. Fiehn, T. Ness, C. Weseloh, C. Specker, D. Hadjiski, J. Detert und K. Krüger geben an, dass kein Interessenkonflikt besteht.

Für diesen Beitrag wurden von den Autoren keine Studien an Menschen oder Tieren durchgeführt. Für die aufgeführten Studien gelten die jeweils dort angegebenen ethischen Richtlinien.

Literatur

1. Fanouriakis A, Kostopoulou M, Alunno A et al (2019) 2019 update of the EULAR recommendations for the management of systemic lupus erythematosus. *Ann Rheum Dis* 78:736–745
2. Fiehn C, Holle J, Iking-Konert C et al (2018) S2e-Leitlinie: Behandlung der rheumatoiden Arthritis mit krankheitsmodifizierenden Medikamenten. *Z Rheumatol* 77(2):35–53
3. Ramos-Casals M, Brito-Zerón P, Bombardieri S et al (2020) EULAR recommendations for the management of Sjögren's syndrome with topical and systemic therapies. *Ann Rheum Dis* 79(1):3–18. <https://doi.org/10.1136/annrheumdis-2019-216114>
4. Tektonidou MG, Andreoli L, Limper M et al (2019) EULAR recommendations for the management of antiphospholipid syndrome in adults. *Ann Rheum Dis* 78(10):1296–1304
5. Melles RB, Marmor MF (2014) The risk of toxic retinopathy in patients on long-term hydroxychloroquine therapy. *JAMA Ophthalmol* 132:1453–1460
6. Mavrikakis I, Sfikakis PP, Mavrikakis E et al (2003) The incidence of irreversible retinal toxicity in patients treated with hydroxychloroquine: a reappraisal. *Ophthalmology* 110:1321–1326
7. Mavrikakis M, Papazoglou S, Sfikakis PP et al (1996) Retinal toxicity in long term hydroxychloroquine treatment. *Ann Rheum Dis* 55:187–189
8. Wolfe F, Marmor MF (2010) Rates and predictors of hydroxychloroquine retinal toxicity in patients with rheumatoid arthritis and systemic lupus erythematosus. *Arthritis Care Res* 62:775–784
9. Aletaha D, Kapral T, Smolen JS (2003) Toxicity profiles of traditional disease modifying antirheumatic drugs for rheumatoid arthritis. *Ann Rheum Dis* 62:482–486
10. Finbloom DS, Silver K, Newsome DA et al (1985) Comparison of hydroxychloroquine and chloroquine use and the development of retinal toxicity. *J Rheumatol* 12:692–694
11. Aviña-Zubieta JA, Galindo-Rodriguez G, Newman S et al (1998) Long-term effectiveness of antimalarial drugs in rheumatic diseases. *Ann Rheum Dis* 57:582–587

12. Hart WM, Burde RM, Johnston GP et al (1984) Static perimetry in chloroquine retinopathy. Perifoveal patterns of visual field depression. *Arch Ophthalmol* 102:377–380
13. Cukras C, Huynh N, Vitale S et al (2015) Subjective and objective screening tests for hydroxychloroquine toxicity. *Ophthalmology* 122:356–366
14. Rodriguez-Padilla JA, Hedges TR et al (2007) High-speed ultra-high-resolution optical coherence tomography findings in hydroxychloroquine retinopathy. *Arch Ophthalmol* 125:775–780
15. Allam RSHM, Abd-Elmohsen MN, Khafagy MM et al (2015) Spectral-domain optical coherence tomography of preclinical chloroquine maculopathy in Egyptian rheumatoid arthritis patients. *J Ophthalmol* 2015:292357
16. Ahn SJ, Ryu SJ, Joung JY, Lee BR (2017) Choroidal thinning associated with hydroxychloroquine retinopathy. *Am J Ophthalmol* 183:56–64
17. de Sisternes L, Hu J, Rubin DL, Marmor MF (2016) Analysis of inner and outer retinal thickness in patients using hydroxychloroquine prior to development of retinopathy. *JAMA Ophthalmol* 134(5):511–519. <https://doi.org/10.1001/jamaophthalmol.2016.0155>
18. Allahdina AM, Stetson PF, Vitale S et al (2018) Optical coherence tomography minimum intensity as an objective measure for the detection of hydroxychloroquine toxicity. *Invest Ophthalmol Vis Sci* 59:1953–1963
19. Maturi RK, Yu M, Weleber RG (2004) Multifocal electroretinographic evaluation of long-term hydroxychloroquine users. *Arch Ophthalmol* 122:973–981
20. Sebastiani S, Fresina M, Cellini M, Campos EC (2017) Hydroxychloroquine for treatment of rheumatoid arthritis: multifocal electroretinogram and laser flare-cell photometry study. *Clin Ophthalmol* 11:689–696
21. Xiaoyun MA, Dongyi HE, Linping HE (2010) Assessing chloroquine toxicity in RA patients using retinal nerve fibre layer thickness, multifocal electroretinography and visual field test. *Br J Ophthalmol* 94:1632–1636
22. Ahn SJ, Ryu SJ, Lim HW, Lee BR (2019) Toxic effects of hydroxychloroquine on the choroid: evidence from multimodal imaging. *Retina* 39(5):1016–1026. <https://doi.org/10.1097/IAE.0000000000002047>
23. Marmor MF, Kellner U, Lai TYY, American Academy of Ophthalmology et al (2016) Recommendations on screening for chloroquine and hydroxychloroquine retinopathy (2016 revision). *Ophthalmology* 123:1386–1394
24. The Royal College of Ophthalmologists (2018) Clinical guidelines. <https://www.rcophth.ac.uk/standards-publications-research/clinical-guidelines/>. Zugegriffen: 30. Dez. 2018
25. Chatrel C, Roubille F, Vernhet H et al (2018) Cardiac complications attributed to chloroquine and hydroxychloroquine: a systematic review of the literature. *Drug Saf* 41:919–931
26. Tselios K, Deeb M, Gladman DD et al (2019) Antimalarial-induced cardiomyopathy in systemic lupus erythematosus: as rare as considered? *J Rheumatol* 46:391–396
27. Durcan L, Clarke WA, Magder LS, Petri M (2015) Hydroxychloroquine blood levels in systemic lupus erythematosus: clarifying dosing controversies and improving adherence. *J Rheumatol* 42:2092–2097
28. Yeon Lee JL, Jennifer KK, Seung HJ et al (2017) Factors related to blood hydroxychloroquine concentration in patients with systemic lupus erythematosus. *Arthritis Care Res* 69:536–542
29. Bethel M, Yang FM, Li S et al (2016) Hydroxychloroquine in patients with systemic lupus erythematosus with end-stage renal disease. *J Investig Med* 64:908–910
30. Miro O, Pedrol E, Casademont J et al (1996) Muscle involvement in rheumatoid arthritis: clinicopathological study of 21 symptomatic cases. *Semin Arthritis Rheum* 25:421–428
31. Casado E (2006) Antimalarial myopathy: an underdiagnosed complication? Prospective longitudinal study of 119 patients. *Ann Rheum Dis* 65:385–390
32. Mascolo A, Berrino PM, Gareri P (2018) Neuropsychiatric clinical manifestations in elderly patients treated with hydroxychloroquine: a review article. *Inflammopharmacology* 26:1141–1149
33. Jourde-Chiche N, Mancini J, Dagher N et al (2012) Antimalarial ototoxicity: an underdiagnosed complication? A study of spontaneous reports to the French pharmacovigilance network. *Ann Rheum Dis* 71:1586 (Table 1)
34. Costedoat-Chalumeau N, Hulot J-S, Amoura Z et al (2007) Heart conduction disorders related to antimalarials toxicity: an analysis of electrocardiograms in 85 patients treated with hydroxychloroquine for connective tissue diseases. *Rheumatology (Oxford)* 46:808–810
35. Godeau P, Guillevin L, Fechner J et al (1981) Disorders of conduction in lupus erythematosus. Frequency and incidence in a group of 112 patients (author's transl). *Ann Med Interne (Paris)* 132:234–240
36. Bahloul E, Jallouli M, Garbaa S et al (2017) Hydroxychloroquine-induced hyperpigmentation in systemic diseases: prevalence, clinical features and risk factors: a cross-sectional study of 41 cases. *Lupus* 26:1304–1308
37. Götestam Skorpen C, Hoeltzenbein M et al (2016) The EULAR points to consider for use of antirheumatic drugs before pregnancy, and during pregnancy and lactation. *Ann Rheum Dis* 75:795–810
38. Klinger G, Morad Y, Westall CA et al (2001) Ocular toxicity and antenatal exposure to chloroquine or hydroxychloroquine for rheumatic diseases. *Lancet* 358:813–814
39. Motta M, Tincani A, Faden D et al (2005) Follow-up of infants exposed to hydroxychloroquine given to mothers during pregnancy and lactation. *J Perinatol* 25:86–89
40. Wagner N, Assmus F, Arendt G et al (2019) Impfen bei Immundefizienz: Anwendungshinweise zu den von der Ständigen Impfkommission empfohlenen Impfungen. (IV) Impfen bei Autoimmunerkrankheiten, bei anderen chronisch-entzündlichen Erkrankungen und unter immunmodulatorischer Therapie. *Bundesgesundheitsblatt Gesundheitsforschung Gesundheitsschutz* 62:494–515